

HAGA SU DIAGNÓSTICO

Lesión en región interglútea en paciente con enfermedad de Hirshprung.

Dra. Amalia Salcedo,* Dra. Cristina Solórzano,** Dr. Juan Carlos Garcés***

* R1 postgrado de Dermatología de la Universidad Católica de Santiago de Guayaquil.

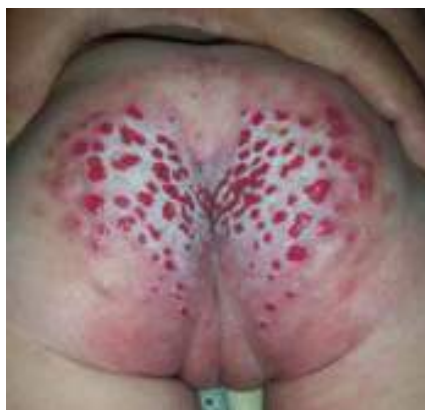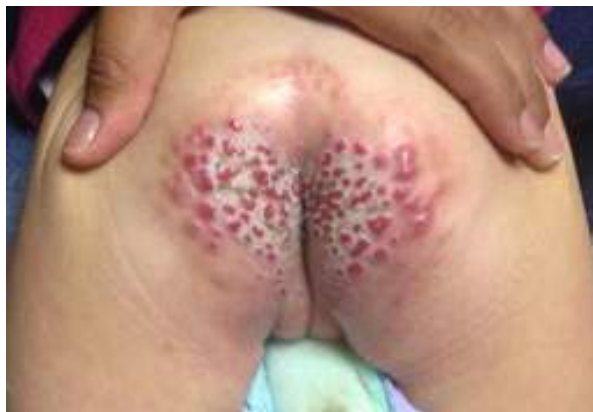** Médico Dermatólogo del Centro Privado de Piel EUP

*** Médico Dermatopatólogo del Hospital Luis Vernaza.

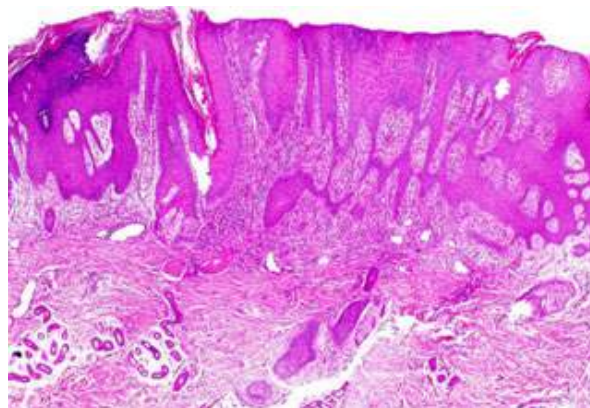
CUADRO CLÍNICO

Paciente de sexo femenino con antecedente de enfermedad de Hirschprung, que a los pocos días de nacida fue intervenida quirúrgicamente para corrección del mismo. Al tercer día posterior a la cirugía, la paciente presentó deposiciones líquidas, empeorando su cuadro, con episodios de incontinencia fecal durante varios meses. La paciente acude al año 6 meses de edad presentando pápulas eritematosas, erosionadas, de superficie rugosa, bordes bien definidos, sobre base eritematosa, macerada, fisurada, muy dolorosa localizada en área interglútea. Se realiza biopsia con reporte de dermatitis espongíotica psoriasiforme.

CLINICAMENTE



HISTOLOGÍA



DISCUSIÓN

Con lo observado en la clínica y la histopatología se llegó al diagnóstico de sifiloide pápuloerosivo de Sevestre – Jacquet. Se le indicó cambios frecuentes de pañal y cremas a base de antibiótico y corticoide. La paciente presentó mejoría de las lesiones en los controles posteriores, sin embargo al mes se exacerbó su cuadro, por presencia de fístula enterocutánea, la que drenaba material purulento, por lo que cual se derivó a hospital pediátrico para valoración por el Servicio de Cirugía.

En los primeros casos reportados, el sifiloide pápuloerosivo de Sevestre – Jacquet era confundido con sífilis congénita, hasta que en 1905 Jacquet la describe como un subtipo severo de dermatitis del pañal asociada a incontinencia urinaria y fecal.⁽¹⁾

Se caracteriza por presentar pápulas o nódulos bien delimitados, de 2–8 mm de diámetro, con erosión superficial, presentes en la zona perianal y genital,⁽²⁾ que están usualmente asociadas a deposiciones líquidas durante tiempo prolongado, falta de higiene, cambios de pañal poco frecuente o uso de pañales de material plástico oclusivo.⁽³⁾ El contacto prolongado con la orina produce daño e irritación en la piel. Además está descrito que el uso de talcos, corticoides tópicos por largo tiempo y sobreinfección por *Candida* pueden promover el inicio de la enfermedad.⁽⁴⁾

A pesar de que es poco común observarlo en la actualidad debido a la mejoría en cuanto a los materiales con los que se realiza los pañales, aún se lo puede encontrar en infantes mayores de 6 meses e incluso en adultos con problemas de incontinencia urofeca crónica. En raras ocasiones se lo observa como complicación postquirúrgica de enfermedad de Hirschsprung, cuando se produce diarrea crónica,^(5,6) como fue el caso de nuestra paciente.

El diagnóstico diferencial de ésta entidad se realiza principalmente con dos patologías: granuloma glúteo infantil y la erupción pápulo-nodular pseudo-verrucosa. Aunque hay ciertos autores quienes consideran que las tres patologías representan la misma condición.⁽⁶⁾

Es importante aprender a reconocer a este subtipo poco frecuente de la dermatitis irritativa del pañal, ya que pesar de llegar a ser severa en pocas ocasiones, el tratamiento es relativamente sencillo y de respuesta inmediata al realizar la higiene y cuidados diarios adecuados del área del pañal. Es por esto que para prevenirla es necesario difundir información acerca de esta patología poco común y desconocida tanto para dermatólogos como para pediatras.

Palabras clave: Dermatitis del pañal, Sevestre-Jacquet, Hirschsprung

Bibliografía

1. Van L., Harting M., et al . Jacquet Erosive Diaper Dermatitis: A Complication of Adult Urinary Incontinence. *Cutis*. 2008; 82: 72 – 74
2. Floristán U., González-Beato M., et al. Pápulas perianales en un niño. *Actas Dermosifiliogr*. 2009; 100: 717–8
3. Pinos-León V., Mosquera-Hidalgo C., et al. Sifiloides de Jacquet: una entidad desestimada. *Piel*. 2015; 30: 202–4
4. Khudair K. Al-Kayalli. Clinical and Therapeutic Study with Jacquet's Erosive Napkin Dermatitis. Its Prevalence in Iraqi Infants. *Academic Scientific Journals*. 2010; 6: 227–235
5. Xavier de Brito E., Cassab C.. et al. Dermatitis de Jacquet en los niños después de la cirugía de la enfermedad de Hirschsprung: comunicación de un caso. *Dermatol Pediatr Latinoam (En línea)*. 2013; 11 (3): 107–9
6. Rodrigue-Poblador J., Gonzalez-Castro U., et al. Jacquet Erosive Diaper Dermatitis: A Complication of Adult Urinary Incontinence. *Pediatric Dermatology*. 1998; 15: No. 1 46 – 47.