

CASO CLÍNICO

Pitiriasis Versicolor Atrofiante: Reporte de dos casos en Ecuador

Verónica Úraga Wagner,* Enrique Úraga Pazmiño,** Juan Carlos Garcés Santos,*** Henry Parra Vera****

- * Médico Dermatólogo-Centro Dermatológico Dr. Úraga-Guayaquil-Ecuador
- ** Dermatólogo-Director del Posgrado de Dermatología UCSG - Centro Dermatológico "Dr. Úraga"- Guayaquil-Ecuador
- *** Dermatopatólogo - Guayaquil-Ecuador
- **** Microbiólogo - Centro de Investigación Microbiológica - Guayaquil-Ecuador

Correspondencia a:
veronica_uraga@hotmail.com

Palabras clave: Pitiriasis versicolor atrofiante, Atrófica, Atrofiante, Pseudoatrófica, pseudoatrofiante

Fecha de recepción: 14-06-2021
Fecha de aceptación: 30-06-2021
Fecha de publicación:

RESUMEN

La variante atrófica de la pitiriasis versicolor es muy rara, encontrándose muy pocos casos reportados en la literatura médica. Se presentan dos casos de esta variante de la pitiriasis versicolor en dos pacientes, una de nacionalidad ecuatoriana y otra de Venezuela de 29 y 45 años de edad respectivamente. Se analizan los hallazgos clínicos, dermatoscópicos, exámenes micológicos y estudio dermatopatológico, que nos ayudaron a confirmar su diagnóstico y se realiza una breve revisión de la literatura acerca del tema.

INTRODUCCIÓN

La pitiriasis versicolor es una micosis superficial muy frecuente, de curso crónico, causada por *Malassezia* sp. Se caracteriza por la presencia de placas con escama fina en su superficie, de forma y tamaño variables que pueden ser hipocrómicas, hiperocrómicas o eritematosas y generalmente asintomáticas, que se localizan de forma típica en el tronco y cuello, pero que pueden extenderse a otras áreas cuando han estado presentes por largo tiempo, en inmunodeprimidos, en desordenes endocrinos o en asociación a corticoterapia prolongada.¹⁻² Muy rara vez estas lesiones se pueden acompañar de atrofia limitada a las lesiones y a esta variante clínica se la conoce con el nombre de pitiriasis versicolor atrofiante. A continuación reportamos dos casos de esta forma atípica atrofiante en esta micosis.

REPORTE DE LOS CASOS

Caso 1

Paciente ecuatoriana de 29 años de edad, quien acude a nuestra consulta, por presentar en cuello y espalda una dermatosis atrofiante de 3 años de evolución. La paciente refería haber consultado algunos especialistas y haber recibido tratamiento con esteroides tópicos por diagnóstico presuntivo de atrofodermia de Passini y Pierini. Al no encontrar mejoría de su cuadro, consulta nuestro centro por una segunda opinión. Al examen físico se observó la presencia de lesiones deprimidas, ovals y circulares, eritematosas, que confluían en placas atróficas, acompañadas de leve descamación superficial, localizadas en el cuello y el tercio superior de la espalda (Fig. 1A). En el examen dermatoscópico se pudo apreciar múltiples telangiectasias en las lesiones (Fig. 1C). Al aplicar

la luz de Wood se observó fluorescencia en las mismas (Fig. 1B). Ante la sospecha diagnóstica de pitiriasis versicolor atroficante, se solicita exámenes micológicos (directo y cultivo), así como también estudio histopatológico con tinciones de hematoxilina y eosina, P.A.S y tinción de fibras elásticas. El estudio micológico revela la presencia de *Malassezia* sp. El examen histopatológico confirma la presencia dentro del estrato córneo de numerosas estructuras micóticas (hifas y esporas) compa-

tibles con *Pitirosporum* sp (Fig. 2A), con tinción de PAS positiva (Fig. 2B) y la tinción de fibras elásticas muestra leve disminución y fragmentación de las mismas. Con todos estos hallazgos confirmamos el diagnóstico de pitiriasis versicolor atroficante (Fig. 2C). La paciente recibió tratamiento con itraconazol oral 100mg BID y terbinafina tópica por 1 mes, observándose aclaramiento completo de las lesiones y desaparición de la atrofia, que se mantiene hasta el momento (Fig. 3).

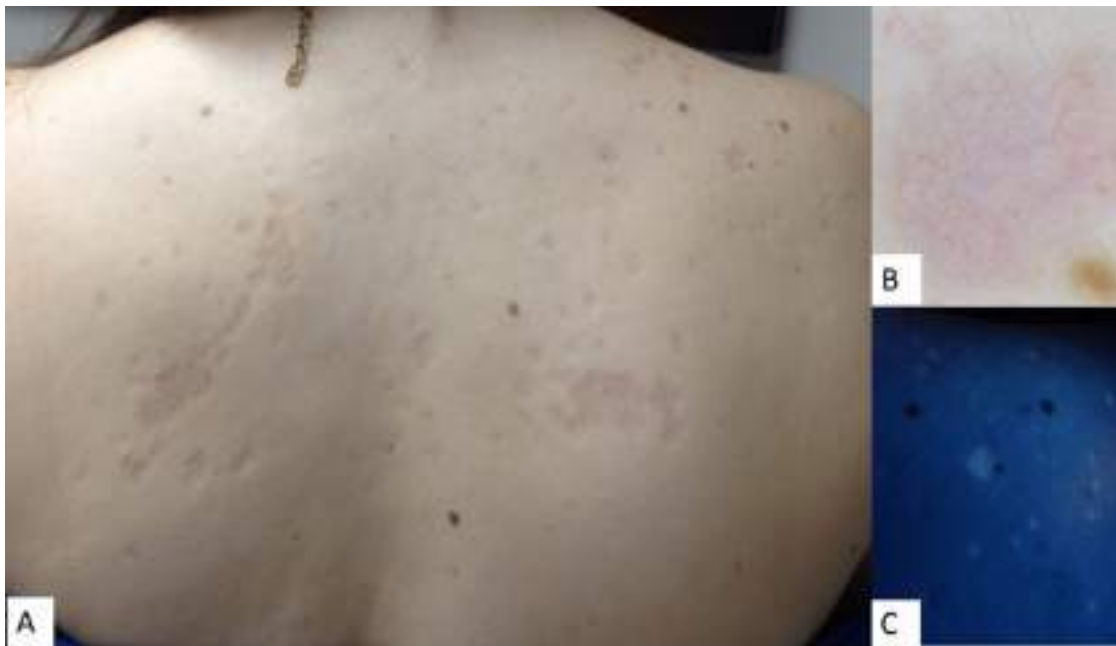

Figura 1. A) Placas deprimidas de aspecto atrófico en la espalda de la paciente . B) Imagen dermatoscópica de una de las lesiones con presencia de telangiectasias. C) Fluorescencia con luz de Wood.

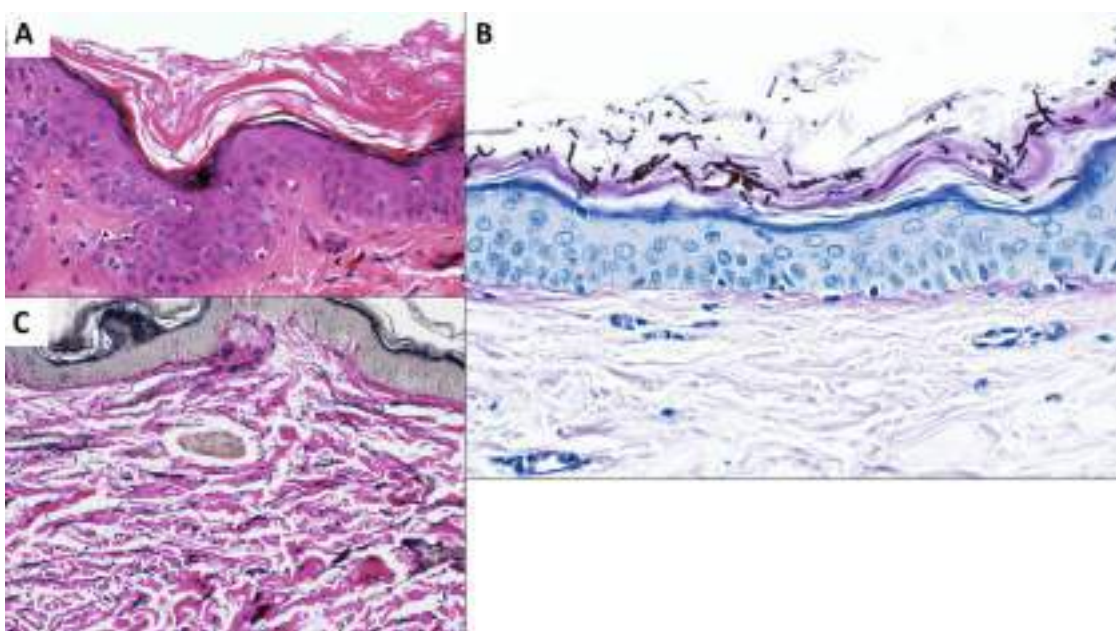


Figura 2. Hallazgos Histopatológicos: A) Hematoxilina y eosina. B) Tinción de PAS. C) Tinción de fibras elásticas.

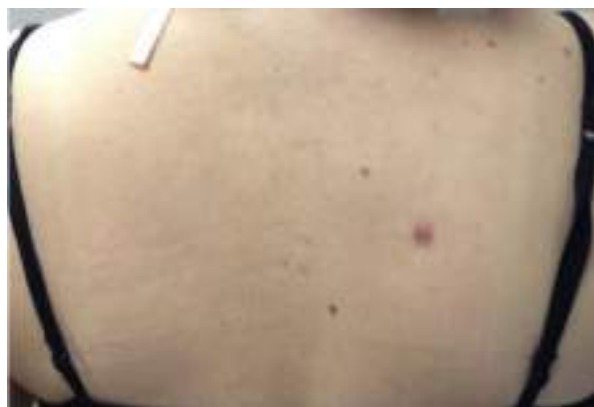

Figura 3. Control Post-tratamiento. Desaparición de las lesiones. La lesión que se observa en el cuadrante derecho corresponde al sitio de la biopsia.

Caso 2

Paciente de 45 años de edad, nacida en Venezuela, residente en Ecuador quien consulta por presentar lesiones ubicadas en el dorso con un año de evolución. Refiere que inicialmente se presentaron como manchas por lo que realizó consultas médicas recibiendo tratamiento con antihistamínicos y esteroides tópicos sin resultados, seis meses después las lesiones adquieren un aspecto deprimido y su número se había incrementado. Al momento del examen se observan numerosas máculas hipocrómicas ubicadas en el dorso alternando con lesiones de aspecto deprimido y apariencia atrófica (Fig. 4a). Al examen con la luz de Wood se observan fluorescencia moderada de múltiples lesiones mientras que las lesiones atróficas no presentaban fluorescencia (Fig. 4b) En el examen dermatoscópico (Fig.-5^a) se puso en evidencia un borde discretamente sobre-elevado (flecha café), zonas con leve eritema de fondo (flecha roja), y algo de descamación (flechas blancas), mientras que otras zonas (Fig. 5b) se pudo observar un aspecto arrugado y con pigmentación oscura (círculo blanco). Con la experiencia del caso anterior no se consideró necesario el estudio histopatológico y se solicitó solo estudio micológico el cual reportó la presencia de múltiples estructuras fúngicas compatibles con *Malassezia* spp (Fig. 6). Se administró a la paciente tratamiento con Shampoo de Ketoconazol aplicado sobre la piel por 15 minutos por 5 días seguidos y luego solución de Terbinafina BID. Igualmente indicamos Itraconazol de 100 mg cápsulas, 2 diarias por 15 días. La paciente retornó 20 días después pudiendo observarse una franca mejoría con marcada disminución de las lesiones y desaparición de la fluorescencia (Fig. 7)

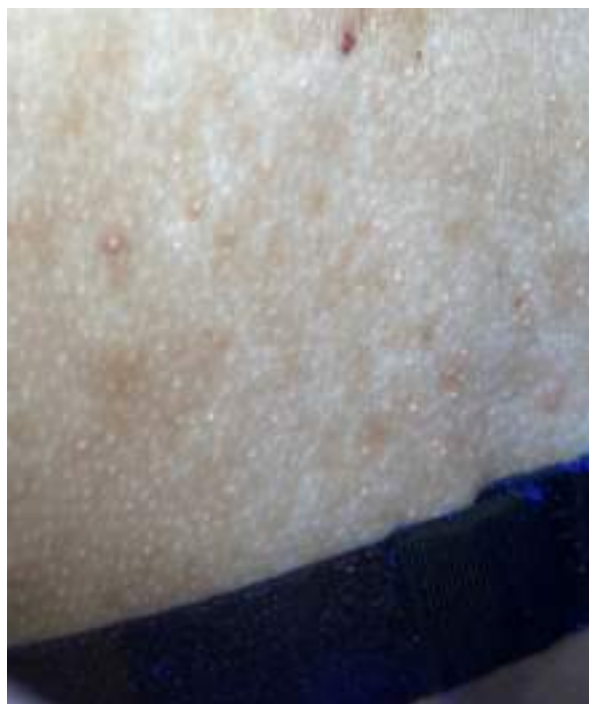

Figura 4a. Se observan lesiones de aspecto atrófico en espalda.

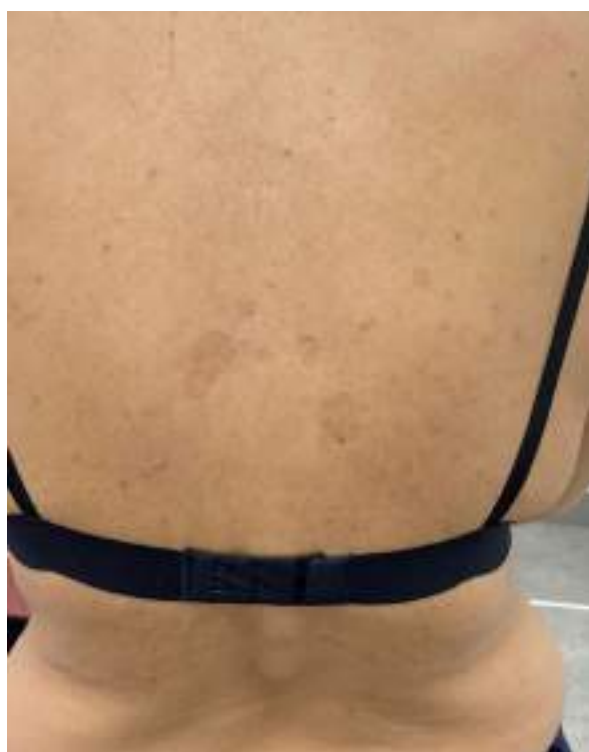

Figura 4b. Con examen de luz de Wood se observa fluorescencia profusa.

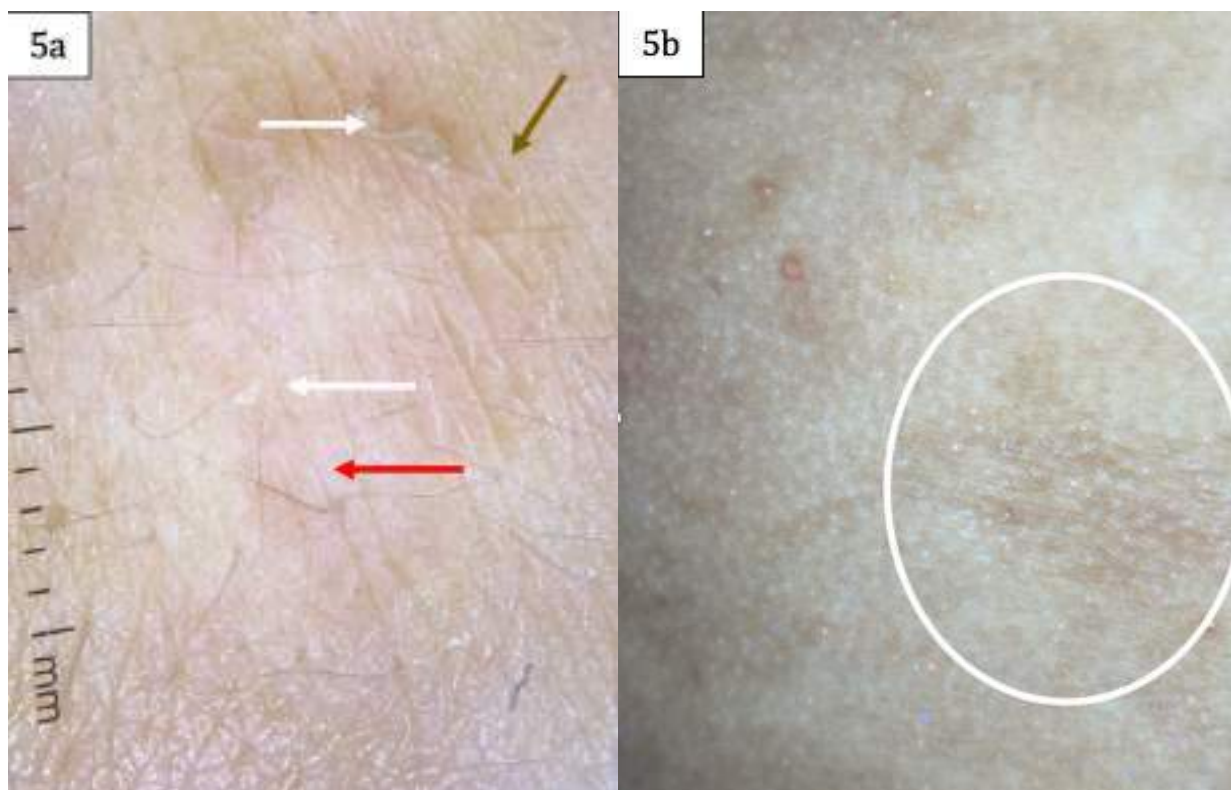


Figura 5a. Dermoscopia que permite observar borde discretamente elevado (flecha café), leve eritema (flecha roja) y descamación (flecha blanca).
 Figura 5b. Dermoscopia. Aspecto arrugado y con pigmentación oscura (Círculo blanco).

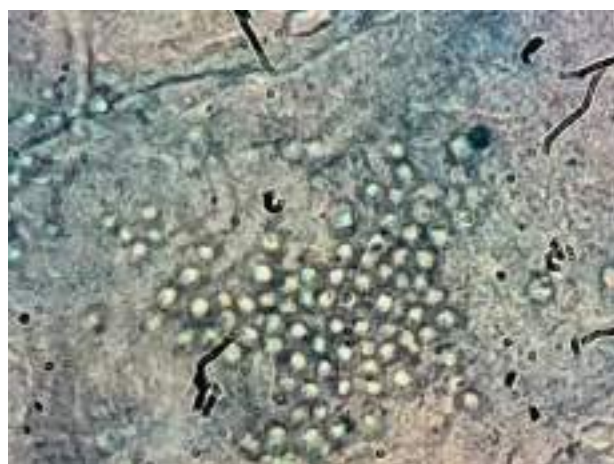
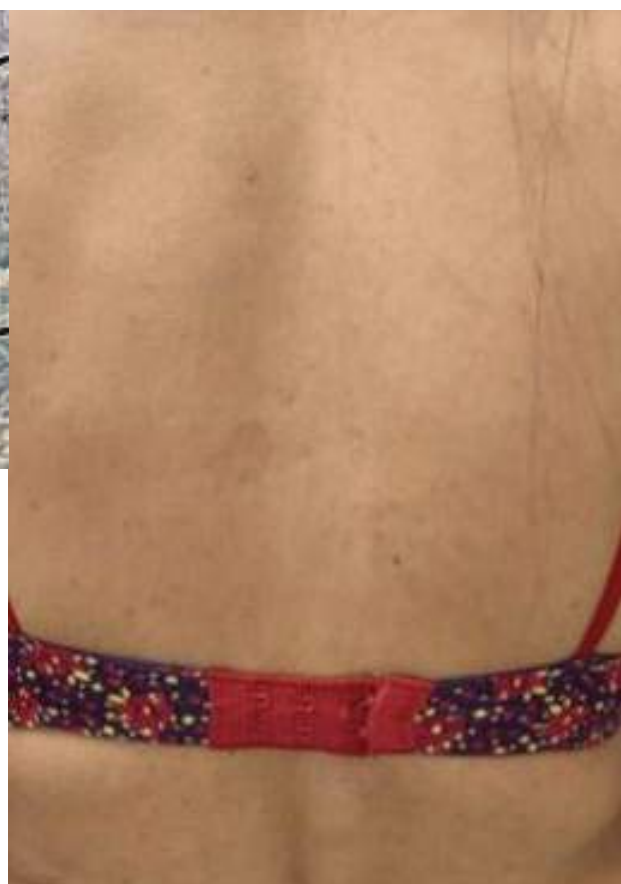
Figura 6. Examen micológico. Presencia de hifas y esporas diagnósticas.

Figura 7. Control de la paciente 20 días después. Las lesiones han desaparecido en gran parte quedando lesiones residuales moderadas.



DISCUSIÓN

La atrofia en las lesiones de pitiriasis versicolor fué reconocida por primera vez en el año 1971 por De Graciansky y Mery, en asociación al uso prolongado de esteroides tópicos.³ Posteriormente en el año 2003, Crowson y Magro realizan una revisión clínicopatológica de 12 pacientes y sugieren para esta entidad el nombre de pitiriasis versicolor atrofiante, pero, a diferencia de los reportes anteriores solo 1 paciente había recibido esteroides tópicos.⁴

La pitiriasis versicolor atrofiante, es una variante muy rara, con solo alrededor de 25-30 casos reportados en la literatura médica. Se caracteriza por lesiones ovaladas o redondas, color marfil, con una superficie típicamente deprimida y en ocasiones apergaminada que puede acompañarse de leve descamación superficial.²

La causa de la atrofia de estas lesiones, sigue siendo discutida, para algunos está relacionada al uso crónico de esteroides en lesiones inicialmente confundidas con eccemas, teniendo éstos medicamentos la capacidad de inhibir la síntesis de colágeno y reducir la actividad mitótica de los queratinocitos.⁵ Otros autores cuestionan esta teoría, ya que para ellos la atrofia causada por los esteroides no es reversible, a diferencia de lo que ocurre en esta enfermedad.⁶ En nuestro caso, la paciente recibió esteroides tópicos, luego de haber sido diagnosticada erróneamente con atrofodermia de Passini y Pierini, es decir cuando ya presentaba la atrofia de las lesiones. Una segunda teoría propuesta por Crowson y colaboradores, al no encontrar uso de esteroides en la mayoría de sus pacientes, explica la atrofia cutánea con un mecanismo de 2 vías, el uno estaría a cargo de una reacción de hipersensibilidad retardada por antígenos derivados de la *Malassezia*, estimulando la liberación de elastasas, y así provocando elastólisis dérmica, y la otra, estaría dada por un efecto directo de la *Malassezia* sobre el sistema de señalización NF- κ B, donde la inflamación lleva a la síntesis de TNF- α o interleuquina-1 β generando apoptosis y alteración de la proliferación de los queratinocitos.⁴

El diagnóstico diferencial debe realizarse con otras enfermedades que se presentan con atrofia cutánea como lupus eritematoso sistémico, dermatomiositis, morfea, anetodermia, necrobiosis lipoídica, atrofodermia, cutis laxa, micosis fungoides, liquen escleroso y atrófico, atrofia debido a esteroides intralesionales, entre otras.^{7,2,8,9,10} En el estudio realizado por Crowson y colaboradores, ninguno de las solicitudes de biopsia planteaba como primera posibilidad diagnóstica la pitiriasis versicolor atrofiante, lo que refleja que todavía existe un gran desconocimiento por parte de los dermatólogos sobre esta enfermedad.⁴

Durante el examen clínico, la presencia de descamación en las lesiones atróficas sobre todo cuando estas se ubican en territorio clásico de pitiriasis versicolor podría ser de utilidad para hacernos sospechar sobre esta enfermedad. En nuestro caso el uso de la luz de Wood fue de gran ayuda para orientarnos al diagnóstico. Es recomendable iniciar el estudio de la misma, con la realización de un KOH y cultivo micológico, lo cual de ser positivo confirmaría el diagnóstico¹¹ y podría evitar la molestia de la realización de una biopsia.² El examen dermatoscópico que reportamos se basa esencialmente en lo que se encontró en los dos pacientes y sus hallazgos no son coincidentes pues mientras en el primero predomina una vasodilatación profusa, en el segundo se observa presencia de descamación, superficie rugosa y una mayor delimitación del borde sobrelevado, sin embargo no podemos establecer una comparación dado que no encontramos reportes dermatoscópicos previos en la literatura a nuestro alcance. Sin embargo, por lo atípico del cuadro, muchos casos precisan del estudio histopatológico con el cual podemos visualizar dentro del estrato córneo la presencia de esporas e hifas de *pityrosporum*. Además podemos encontrar, alteraciones poiquidermatosas, elastólisis perifolicular así como también dermatitis de interface linfocítica. Las alteraciones de las fibras elásticas, no siempre están presentes.^{4,7}

Luego del tratamiento antimicótico usual para pitiriasis versicolor, la atrofia suele revertir, lo que nos indica que esta variante cursa con buen pronóstico. Algunos

autores mencionan que sus pacientes requirieron antifúngicos orales por periodos más prolongados, que en los casos de pitiriasis versicolor clásica, ya que estos presentaban compromiso más extenso,^{12,10} lo que podría estar relacionado con el retraso en el diagnóstico por lo atípico del cuadro. En nuestra primera paciente las lesiones desaparecieron al cabo de un mes de tratamiento antimicótico mientras que en el segundo caso presentaba una mejoría de aproximadamente 90% al cabo de 20 días de terapia.

CONCLUSIÓN

Es importante reconocer y diferenciar esta rara forma de presentación de pitiriasis versicolor de otras enfermedades que cursan con atrofia cutánea ya que esta evoluciona con buen pronóstico, observándose desaparición de la atrofia con el tratamiento antimicótico. Sin embargo aún se sigue discutiendo si esta enfermedad es una variante más o una consecuencia de un mal tratamiento ya que la *Malassezia* rompe la barrera cutánea por estar confinada al estrato córneo y así aumenta la absorción del esteroide lo que a su vez genera atrofia localizada en la zona de pitiriasis por lo que Méndez y Bonifaz proponen que el nombre de pitiriasis versicolor pseudoatrófica sería más adecuado.¹³ El diagnóstico de la pitiriasis versicolor debe ser clínico sin embargo formas atípicas como la que nos ocupa hacen necesaria la implementación de métodos auxiliares diagnósticos como el examen con luz de Wood o la búsqueda del signo de Besnier (raspado de la lesión o estiramiento de la piel circundante que permita la visualización de la descamación pitiriasiforme característica. El diagnóstico se confirma con el KOH que permite observar esporas y levaduras dando una imagen de espagueti y albóndigas dejando la biopsia para casos de suma complejidad.¹⁴ Reportamos estos 2 casos, con el fin de que el dermatólogo se familiarice con esta condición, que podría ser más frecuente de lo que se piensa. Hasta nuestro conocimiento, estos representan los dos primeros casos reportados de pitiriasis versicolor variante atrófica en la literatura ecuatoriana.

BIBLIOGRAFÍA

1. Desgarenes CP. Artículo de revisión Pitiriasis versicolor. *Dermatología Rev Mex.* 2005;49:157–67.
2. Romano C. A case of pityriasis versicolor atrophicans. *Mycoses.* 2005;48.6:439–41.
3. De Graciansky P, Mery F. Atrophie sur pityriasis versicolor après corticothérapie locale prolongée. *Bull Soc Fr Dermatol Syphiligr.* 1971;78:295.
4. Crowson a N, Magro CM. Atrophying tinea versicolor: a clinical and histological study of 12 patients. *Int J Dermatol [Internet].* 2003;42(12):928–32. Available from: <http://www.ncbi.nlm.nih.gov/pubmed/14636183>
5. Tatnall F, Rycroft R. Pityriasis versicolor with cutaneous atrophy induced by topical steroid application. *Clin Exp Dermatol.* 1985;10:258–61.
6. Bonifaz A, Hinojosa Arias E, Sotelo García L. Pityriasis versicolor variedad atrófica: A propósito de un caso Pityriasis versicolor atrophic variety: Review of a case. *Dermatología Cosmética, Médica y Quirúrgica.* 2014;12(4):295–6.
7. Park JS, Chae IS, Kim IY, Ko DK, Chung H LS. Achromatic atrophic macules and patches of upper extremities. *Indian J Dermatol Venereol Leprol.* 2013;79:270.
8. Naveen KN, Abbas Zaheer Khan Ali. Atrophying pityriasis versicolor - a rare variant. *Egypt Dermatology Online J.* 2014;10(2):1–7.
9. Moon S, Lee W, Kim D, Jang Y. Pityriasis versicolor atrophicans : Is it true atrophy or pseudoatrophy ? *J Cutan Pathol.* 2015;43(2):187–9.
10. Posada C, Batalla A, De la Torre C. Athrophix Plaques on the Back. *Cutis.* 2014;94:E7–8.
11. Cullingham K, Hull PR. Atrophying pityriasis versicolor. *CMAJ.* 2014;186(10):776.
12. Yang Y-S, Shin M-K, Haw C-R. Atrophying pityriasis versicolor: is this a new variant of pityriasis versicolor? *Ann Dermatol.* 2010;22(4):456–9.
13. Méndez A, Bonifaz A. Formas clínicas excepcionales de pitiriasis versicolor. *Dermatol Rev Mex.* 2019 mayo-junio; 63(3):347–351.
14. Sandoval-Clavijo A, García CA. Pitiriasis versicolor variante atrófica. *Dermatol Rev Mex.* 2020; 64: 771–774.

CASE REPORT

Pityriasis Versicolor Atrophicans: A two case report in Ecuador

Verónica Úraga Wagner,* Enrique Úraga Pazmiño,** Juan Carlos Garcés Santos,***
Henry Parra Vera****

* Dermatologist-Dermatological Center Dr. Úraga - Guayaquil-Ecuador

** Dermatologist-Director of the Dermatology Postgraduate Program at UCSG-Dermatological Center "Dr. Úraga" - Guayaquil - Ecuador

*** Dermatopathologist - Guayaquil - Ecuador

**** Microbiologist - Microbiological Research Center - Guayaquil-Ecuador

Corresponding author:
veronica_uraga@hotmail.com

Key words: Pityriasis versicolor atrophicans, Atrophic, Atrophying, Pseudoatrophicans, Pseudoatrophying

Date of receipt: 28-06-2021

Date of acceptance: 27-07-2021

Date of publication:

ABSTRACT

The atrophic variant of pityriasis versicolor is very rare, with very few cases in the medical literature reported. Two cases of pityriasis versicolor are presented in two patients: one from Ecuador and the other from Venezuela, aged 29 and 45 years respectively. Clinical and dermatoscopic findings, mycological and dermatopathological studies are analyzed, which helped us to confirm the diagnosis. A brief review of the literature on the subject is made.

INTRODUCTION

Pityriasis versicolor is a very common and chronic superficial mycosis caused by *Malassezia* sp. It is characterized by the presence of superficial asymptomatic patches with fine scale varying in size and shape; some of them hypochromic, hyperchromic or erythematous. They are frequently located in the trunk and neck, but they can also spread to other areas, specially if they have been present for a long period of time in immunodeficient patients, as well as individuals who suffer from endocrine disorders or have been exposed to prolonged corticotherapy.¹⁻² It is rare that such lesions manifest along with limited atrophy. This clinical variant is known as pityriasis versicolor atrophicans. Two cases of this unusual atrophying variant of mycosis are reported.

CASE REPORT

Case 1

29-year-old female Ecuadorian patient presents with a 3-year-old atrophying dermatosis on her back and neck. The patient informed us about consulting with some specialists and having received treatment involving topical steroids based on a presumptive diagnosis of atrophoderma of Pasini and Pierini. As her condition did not improve, she made an appointment at the center to ask for a second opinion. Physical examination confirmed the presence of erythematous, oval, depressed and round lesions converging in atrophic patches, accompanied by mild superficial desquamation, located on the neck and the back's upper third (Fig. 1A). Dermoscopic examination revealed multiple telangiectasias on lesions (Fig. 1C).

Wood's lamp examination revealed fluorescence. (Fig. 1B). Mycological examinations (direct and culture), along with hematoxylin and eosin histopathology, and PAS and elastic fiber staining, were ordered to confirm diagnosis of pityriasis versicolor atrophicans. Mycological examination confirmed the presence of *Malassezia* sp. Histopathology revealed numerous mycotic structures within the stratum corneum (hyphae and spore), compatible

with *Pitirosporum* sp (Fig. 2A), PAS-positive (Fig. 2B); elastic fiber staining shows slight reduction and fragmentation. These findings confirmed the diagnosis of pityriasis versicolor atrophicans (Fig. 2C). The patient received treatment with itraconazole oral (100 mg BID) and topical terbinafine for 1 month. A complete clearance of the lesions was observed, along with full recovery from atrophy, which continues to this day (Fig. 3).

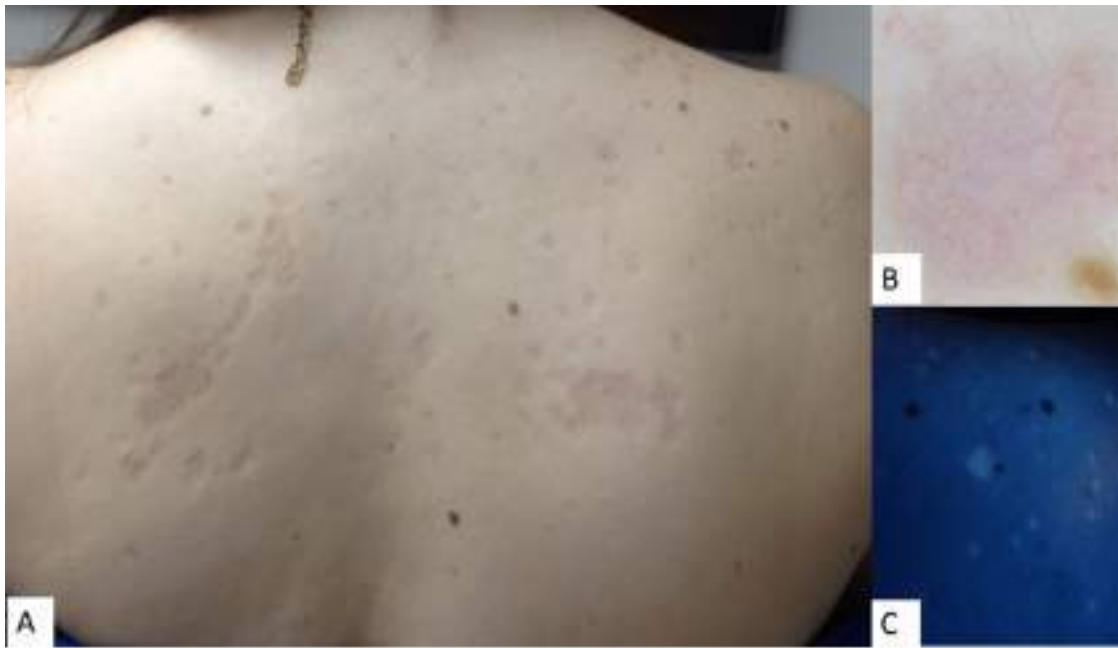

Figure 1. A) Atrophic-like depressed patches on the patient's back. B) Dermoscopic image of one of the lesions with telangiectasias. C) Wood's light fluorescence.

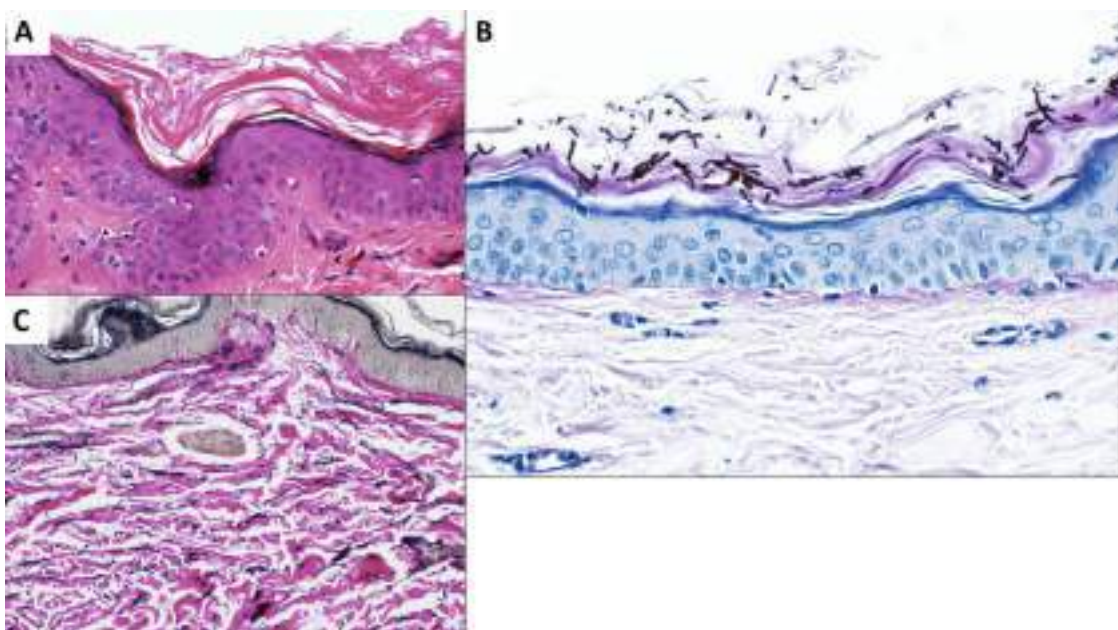


Figure 2. Histopathological findings: A) Hematoxylin and eosin. B) PAS staining. C) Elastic fiber staining.

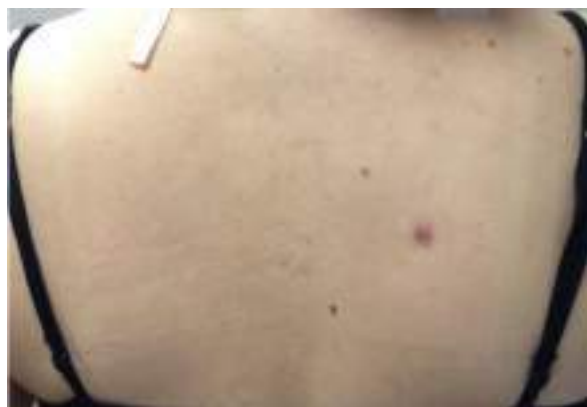

Figure 3. Post-treatment follow-up. Lesional clearance. Lesion at the right quadrant corresponds to the biopsy site.

Case 2

45-year-old female Venezuelan patient, residing in Ecuador, presents with 1-year-old lesions located on the back. The patient reports presence of spots, for which she consulted and received treatment with topical steroids and anti-histaminics with no results. After six months, such spots manifested as depressed-type lesions which had multiplied. Examination showed numerous hypochromic macules, and depressed-type and atrophic-like lesions located on the back (Fig. 4a). Wood's lamp examination distinguished moderate fluorescence of multiple lesions. However, atrophic lesions did not show up fluorescence (Fig. 4b). Dermoscopic examination (Fig.-5^a) evidenced discretely elevated margin (brown arrow), areas with mild erythema on the background (red arrow), and some desquamation (white arrows), while other areas (Fig. 5b) manifested a wrinkled appearance and dark pigmentation (white circle). Due to previous experience with the other case, histopathological examination was not necessary. Mycological examination was required and it reported the presence of multiple fungal structures compatible with *Malassezia* spp (Fig.6). The patient received treatment with Ketoconazole shampoo, which was applied to the skin for 15 minutes during 5 straight days. The treatment followed with terbinafine BID. Capsules of itraconazole 100 mg were also prescribed (two a day for 15 days). After 20 days, the patient returned for a follow-up. Great improvement was observed, along with a marked reduction of lesions and the disappearance of fluorescence (Fig. 7).



Figure 4a. Atrophic-like lesions are observed on the back.



Figure 4b. Wood's lamp examination reveals profuse fluorescence.

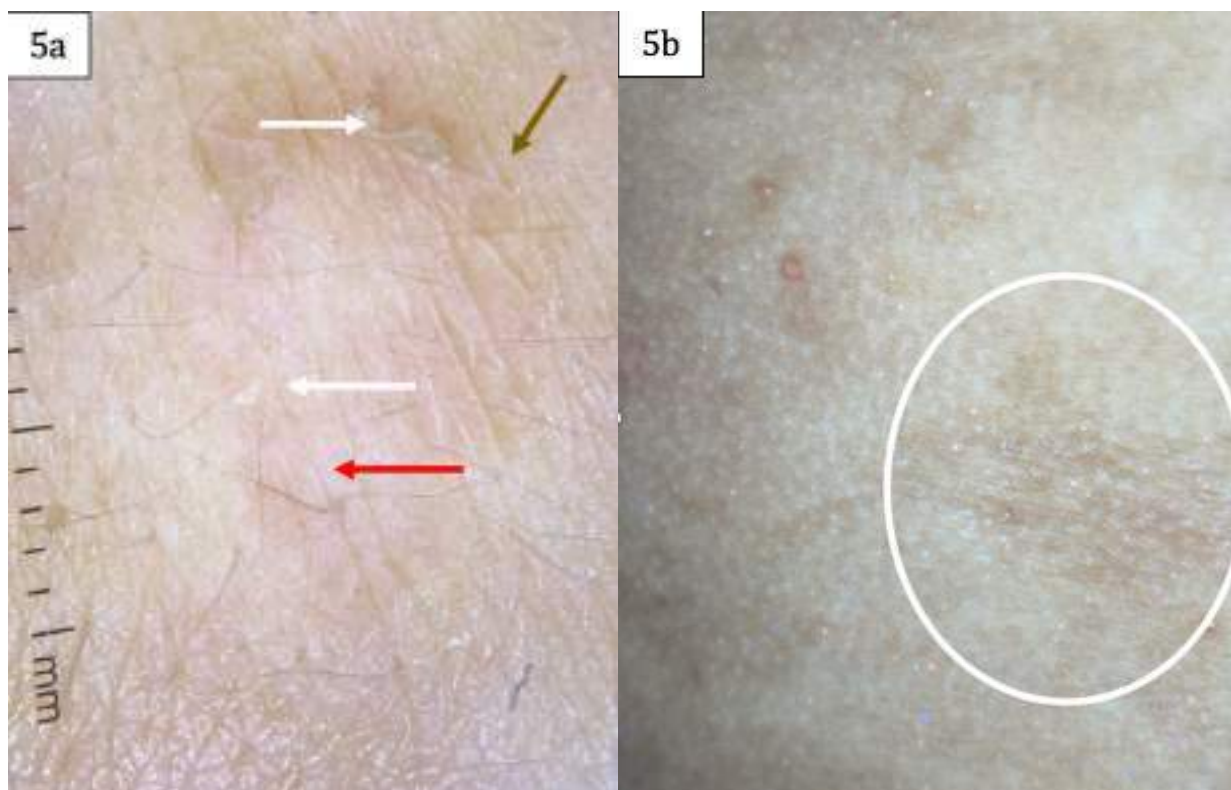


Figure 5a. Dermoscopy shows discretely elevated margin (brown arrow), mild erythema (red arrow) and desquamation (white arrow).
 Figure 5b. Dermoscopy. Wrinkled appearance and dark pigmentation (white circle).



Figure 6. Mycological examination. Presence of hyphae and diagnostic spores.

Figure 7. Patient follow-up after 20 days. Lesions have largely resolved. Moderate residual lesions remain.



DISCUSSION

Atrophy on lesions of pityriasis versicolor was first recognized in 1971 by De Graciansky and Mery, in association with a prolonged use of topical steroids.³ Later in 2003, Crowson and Magro perform a clinicopathological revision to 12 patients and suggest for this entity to be recognized as pityriasis versicolor atrophicans. However, unlike previous reports, just 1 patient had been treated with topical steroids.⁴

Pityriasis versicolor atrophicans is a very rare variant, with only about 25 to 30 cases found in medical literature. It is characterized by ivory, oval or round lesions, with a typically depressed, and occasionally parchment-like surface. It may be accompanied by mild superficial desquamation.²

Atrophy of these lesions remains controversial. Some associate it with the chronic use of steroids on lesions which are initially confused with eczemas. These medicines inhibit collagen synthesis and reduce the mitotic activity of keratinocytes. Other authors question this theory, and consider that atrophy caused by steroids is not reversible, contrary to what occurs in this disease.⁶ In this patient's case, she was treated with topical steroids after being erroneously diagnosed with atrophoderma of Pasini and Pierini. Lesions already presented with atrophy. A second theory suggested by Crowson et al, who found no steroid use among most of their patients, describes that skin atrophy has a 2-way-mechanism. One mechanism entails a delayed-type hypersensitivity reaction produced by antigens deriving from *Malassezia*, which instigates the release of elastase, and provokes dermal elastolysis. The other mechanism is produced by a direct effect of *Malassezia* on the NF- κ B signaling system. In this case, inflammation leads to the synthesis of TNF- α or interleukin- 1β , which in turn generates apoptosis and the alteration of keratinocyte proliferation.⁴

Differential diagnosis must be done with other conditions which manifest skin atrophy, such as systemic lupus erythematosus, dermatomyositis, morphea, anetoderma, necrobiosis lipoidica, atrofoderma, cutis laxa,

mycosis fungoides, lichen sclerosus et atrophicus, intralesional steroid-induced atrophy, among others.^{7,2,8,9,10}

In the study conducted by Crowson et al, no biopsy requests posed pityriasis versicolor atrophicans as the first diagnostic possibility biopsy. This reveals a great knowledge gap on this condition from the part of dermatologists.⁴

During the clinical examination, the presence of desquamation in atrophic lesions, especially those located in typical areas of pityriasis versicolor, might be helpful to suspect its diagnosis. In this particular case, the use of Wood's light was helpful to confirm diagnosis. It is advisable to first approach the study by using KOH mount and mycological culture. A positive result would confirm the diagnosis¹¹ and would eliminate the need to conduct a biopsy.² Dermoscopic examination is essentially based on what was found in both patients. Their findings do not match. In the first case, profuse vasodilation predominates, and in the second case, there is a presence of desquamation, along with a rough surface and greater delimitation of the elevated margin. However, no comparison can be made due to the lack of dermoscopic reports within the medical literature realm. However, as the nature of the clinical picture is atypical, many cases require histopathological examination. This allows the visualization of the stratum corneum and the presence of spores and hyphae 'pityrosporum'. Furthermore, poikilodermatose alterations, along with perifollicular elastolysis and lymphocytic interface dermatitis may be found. Elastic fiber alterations do not manifest frequently.^{4,7}

The usual antimetabolic treatment for pityriasis versicolor usually reverts atrophy. This is an indication of good prognosis. Some authors have reported that their patients had to take oral antimetabolic agents for longer periods than in cases of classic pityriasis versicolor, because these cases were more compromised.^{12,10} The atypicality surrounding the clinical picture could explain the delay of diagnosis. The first patient showed resolution of lesions after a month of antimetabolic treatment, while the second one presented a 90% improvement after 20 days of treatment.

CONCLUSION

It is important to recognize and differentiate this rare variant of pityriasis versicolor from other conditions manifesting skin atrophy, because this variant has good prognosis, evidenced by the reversal of atrophy with antimetabolic treatment. However, it is still debated whether this disease is a variant or consequence of bad treatment. *Malassezia*, while confined in the stratum corneum, breaks the skin barrier, and thus increases the absorption of steroids which generates atrophy located in the pityriasis area. As a consequence, Méndez and Bonifaz suggest the name of pityriasis versicolor pseudoatrophicans, as a more adequate option.¹³ Diagnosis of pityriasis versicolor must be clinical. However, atypical forms, such as this one, create the need to implement diagnostic auxiliary methods, such as Wood's lamp examination or Besnier's sign (scraping the lesions or tightening of the surrounding skin, which allows the visualization of the characteristic pityriasisiform desquamation). Diagnosis is confirmed by KOH testing, which allows physicians to observe spores and yeast (giving the impression of spaghetti and meatballs). Biopsy is more suitable for cases which are more complex.¹⁴ These two cases are reported so that dermatologists become more aware of this condition, which may be more common than expected. As far as we know, these are the first reported cases of pityriasis versicolor atrophicans within the Ecuadorian medical literature.

REFERENCES

1. Desgarenes CP. Artículo de revisión Pitiriasis versicolor. *Dermatología Rev Mex.* 2005;49:157-67.
2. Romano C. A case of pityriasis versicolor atrophicans. *Mycoses.* 2005;48.6:439-41.
3. De Graciansky P, Mery F. Atrophie sur pityriasis versicolor après corticothérapie locale prolongée. *Bull Soc Fr Dermatol Syphiligr.* 1971;78:295.
4. Crowson a N, Magro CM. Atrophying tinea versicolor: a clinical and histological study of 12 patients. *Int J Dermatol [Internet].* 2003;42(12):928-32. Available from: <http://www.ncbi.nlm.nih.gov/pubmed/14636183>
5. Tatnall F, Rycroft R. Pityriasis versicolor with cutaneous atrophy induced by topical steroid application. *Clin Exp Dermatol.* 1985;10:258-61.
6. Bonifaz A, Hinojosa Arias E, Sotelo García L. Pityriasis versicolor variedad atrófica: A propósito de un caso Pityriasis versicolor atrophic variety: Review of a case. *Dermatología Cosmética, Médica y Quirúrgica.* 2014;12(4):295-6.
7. Park JS, Chae IS, Kim IY, Ko DK, Chung H LS. Achromatic atrophic macules and patches of upper extremities. *Indian J Dermatol Venereol Leprol.* 2013;79:270.
8. Naveen KN, Abbas Zaheer Khan Ali. Atrophying pityriasis versicolor - a rare variant. *Egypt Dermatology Online J.* 2014;10(2):1-7.
9. Moon S, Lee W, Kim D, Jang Y. Pityriasis versicolor atrophicans : Is it true atrophy or pseudoatrophy ? *J Cutan Pathol.* 2015;43(2):187-9.
10. Posada C, Batalla A, De la Torre C. Athrophix Plaques on the Back. *Cutis.* 2014;94:E7-8.
11. Cullingham K, Hull PR. Atrophying pityriasis versicolor. *CMAJ.* 2014;186(10):776.
12. Yang Y-S, Shin M-K, Haw C-R. Atrophying pityriasis versicolor: is this a new variant of pityriasis versicolor? *Ann Dermatol.* 2010;22(4):456-9.
13. Méndez A, Bonifaz A. Formas clínicas excepcionales de pitiriasis versicolor. *Dermatol Rev Mex.* 2019 mayo-junio; 63(3):347-351.
14. Sandoval-Clavijo A, García CA. Pitiriasis versicolor variante atrófica. *Dermatol Rev Mex.* 2020; 64: 771-774.